褥瘡会誌（Jpn J PU），14（4）：598～604，2012

報告（症例）

湿潤療法の教育に関する提言・“ラップ療法”施行中に当院へ搬送された事例の検討をふまえて

盛山吉弘・平山　薫・太田真裕美

Proposals regarding wet dressing therapy education based on cases of *wrap therapy* encountered at our hospital

Yoshihiro Moriyama, MD；Kaoru Hirayama, RN and Mayumi Oota, RN

Tuchiura Kyodo General Hospital

Abstract

Wrap therapy, which was developed in Japan around 2000, is a remedy based upon the concept of moist wound healing which is the current standard for wound management. It is believed to be a beneficial remedy when carried out properly, and is becoming a common home treatment for pressure ulcers. Although the use of nonmedical materials remains a problem, evidence of the beneficial effects of *wrap therapy* is accumulating. Unfortunately, when *wrap therapy* is carried out without much thought by individuals lacking know-how, life-threatening complications can arise. In this report, we present these kinds of cases, encountered at our hospital in 2010 and 2011, for the purpose of detailing the issues and the countermeasures thereof. The education of medical professionals who do not specialize in wound management, as well as that of the general public, is discussed. Safety should be the top priority when it comes to home wound management；strict standards for the adaptation/contraindication of *wrap therapy* are required in order to achieve this.

Key words：wrap therapy，open wet dressing therapy，infection，critical colonization，education

要　旨

2000年ごろより本邦独自に発展してきた，いわゆる“ラップ療法”は，現代創傷管理の基本であるmoist wound healingの概念をふまえた治療法であり，適切に施行される限りは有益な治療法といえる。実際に，在宅での褥瘡治療として普及してきている。医療材料でないものを使用するという問題点は残っているが，効果についてのエビデンスも集積され始めている。しかし，創傷管理についての知識が十分でないものが，「簡便である」，「安価である」という理由のみで安易に施行すると，時に生命にかかわる重篤な合併症を引き起こすことがある。本報告では，2010年から2011年にかけて当院に搬送されてきた症例を呈示し，具体的な問題点とその解決策について検討した。特に創傷管理を専門としない医療者，および一般市民への教育について考察した。在宅での創傷管理においては，何よりも安全性を優先すべきであり，そのためには厳格なラップ療法の適応・禁忌の設定も必要であろう。

キーワード：ラップ療法，開放式湿潤療法，感染，臨界的定着状態，教育

総合病院土浦協同病院
別刷請求先：盛山　吉弘
土浦協同病院皮膚科　〒300-0053　茨城県土浦市真鍋新町11-7

原稿受領日　2011年10月22日

はじめに

2000年ごろより本邦独自に発展してきた，いわゆる“ラップ療法”は，現代創傷管理の基本であるmoist wound healingの概念をふまえた治療法であり，適切に施行される限りは有益な治療法といえる[1]。医療材料でないものを使用するという問題点は残っているが，効果についてのエビデンスも集積され始めている[2]。しかし，創傷管理についての知識が十分でない者が，「簡便である」，「安価である」という理由のみで安易に施行すると，時に生命にかかわる重篤な合併症を引き起こすことがある。

かつて日本褥瘡学会でも問題になっていた，一部の医療者によるラップ療法万能論は，医師・看護師レベルでは概ね脱してきており，ここ数年は禁忌なども提言されるようになっている。しかし，誤った湿潤療法の理解による感染症の誘発は現在も続いており，世間全般でみると理解はいまだ十分とはいえない。

今回は，2010年から2011年にかけて，当院に救急搬送されてきた，または皮膚科外来を受診された事例を検討し，ラップ療法の具体的な問題点とその解決策について考察する。褥瘡の症例をおもに提示するが，“ラップ療法”は褥瘡に限らず施行されているため，褥瘡以外の症例も提示する。

“ラップ療法”の定義は諸家によってさまざまであるが，本報告では，平おむつと穴あきポリエチレンゴミ袋を用いたOpWT（open wet dressing therapy）等も含め，「一般市民でも比較的簡単に入手できる材料を用いた湿潤療法」と広く定義する。

倫理的配慮

プライバシー保護に配慮し，患者個人および創傷管理にかかわった人物が特定できないよう留意した。

症　例

症例1（**図1**）：60代，男性。

既往歴：頚髄損傷（作業中に4mの高さから落下）。

生活歴：自力体位変換不能，自宅で妻が介護していた。

現病歴：左坐骨結節部Ⅲ度の褥瘡で，約半年間，当院外来に通院していた。車椅子に乗っている時間が長いこともあり難治であった。経過中，妻が他院外来でのOpWTを希望し転院した。数ヵ月後，転院先の病院より不明熱の診断で当院内科に搬送となった。

来院後経過：当院搬送時，39.0℃の発熱あり。左坐骨部に長径9.0cm×短径5.5cmの黒色壊死を伴う潰瘍を認めた。創部から強い腐敗臭があった。表層の自己融解しかけている壊死組織を除去すると，内部には多量の膿が貯留し，創底は坐骨に達していた。また，正中側からガスの漏出があった。

前医ではOpWTが施行されており，外用剤は一切使用していなかった。便秘のため便で汚染することはなかったが，滲出液が多く当院への搬送前には1日5回の交換を必要としていた。前医では，デブリードマンは不要で，悪臭は問題ないと本人，妻は説明を受けていた。

入院後，連日の局所処置により創状態は改善をみたが，誤嚥性肺炎の併発などがあり，退院まで2ヵ月間を要した。外科的な創閉鎖は希望されなかった。

創傷処置の指導者：外科系医師。

おもな問題点：

・壊死組織が多量にある炎症期創傷への適応
・融解しかけている壊死組織の放置
・抗菌外用剤の忌避
・臨界的定着状態の軽視

症例2（**図2**）：90代，女性。

既往歴：糖尿病（血糖コントロール不良で，血糖値は200台後半～300台），心不全，腎不全。

生活歴：自宅で寝たきり。当院搬送の2週間前までは会話が可能であった。

現病歴：左大転子部の褥瘡を訪問看護師が連日処置していた。洗浄後に，抗菌外用剤を充填し，その後OpWTを施行。当院搬送の数日前から，訪問看護師は創部の臭いが気になっていたが，「ラップ療法施行中は，臭いはあまり気にしないこと」と医師に指導されていたため経過観察としていた。経過中，全身状態の急激な悪化がみられ，当院へ救急搬送となった。

来院後経過：左大転子部に長径3.0cm×短径2.0cmの褥瘡がみられた。下床に壊死組織があり，悪臭著明であった。発赤，熱感などの感染徴候は乏しかったが，創周囲に握雪感を認めた。CTにて骨盤外，大腿骨周囲にガス像が確認され，ガス壊疽と診断した。当院救急搬送後，CT検査などの施行中にショックとなり，緊急手術となった。局所麻酔下で切開排膿術を行ったところ，創部から多量の排膿，悪臭を認めた。大殿筋を大腿骨より切離し，可及的に洗浄した。坐骨神経周囲にも広範な壊死がみられた。術後，循環管理，感染症に対する治療を行ったが，3日後に永眠した。

創傷処置の実施者：訪問看護師。

おもな問題点：

・コントロール不良な糖尿病患者への適応
・臨界的定着状態の軽視

症例3（**図3**）：80代，女性。

既往歴：心筋梗塞，脳梗塞。

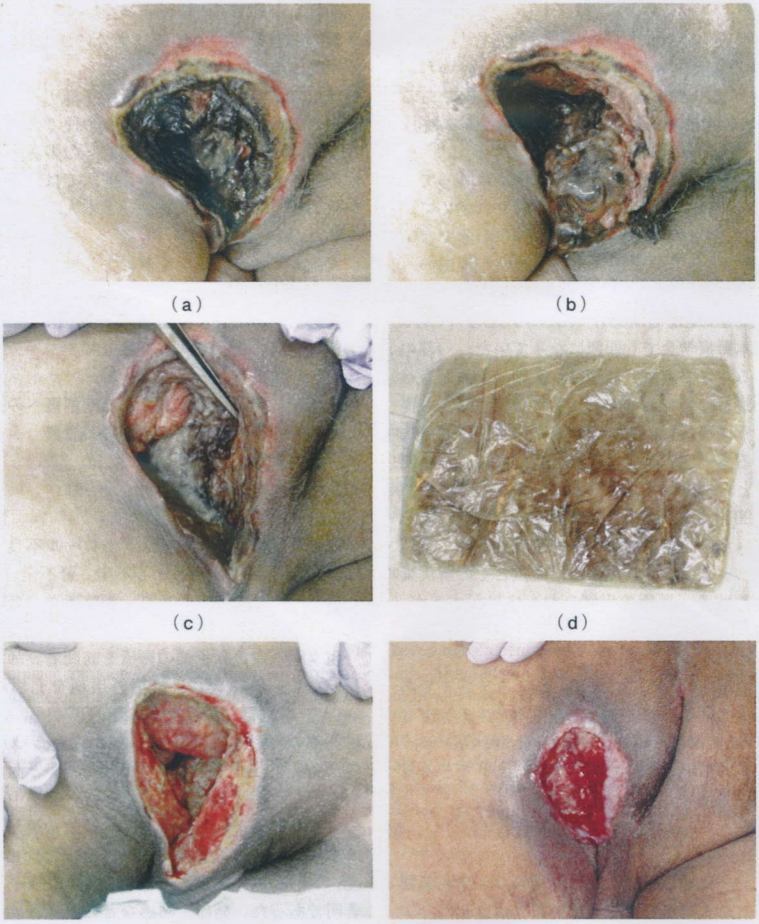

図1　症例1

（a）当院搬送時
　左坐骨部褥瘡，体温 39.0℃
（b）腐敗臭が強く，内部には多量の壊死組織と膿が貯留していた。
（c）創底は坐骨に達していた。創の正中側からガスの漏出があった。（D5-E6s9I9G6N3P24：57）
（d）前医にて指導されていた OpWT の状況。1日5回交換していた。外用剤は一切使用していない。デブリードマンは不要，悪臭は問題ないと説明を受けていた。
（e）10日後の臨床像
（f）2ヵ月後の臨床像（D4-e3s8i0G4n0P24：39）

現病歴：外傷を基盤として生じた右下腿潰瘍で当院外来に通院していた。基盤に末梢動脈性疾患（Peripheral arterial disease，以下 PAD）があり，難治であった。手術に耐えられる全身状態にはないと判断され，血行再建術は施行できなかった。根治は期待できず，現状維持を目標とした。約1年間，自宅では60代の長男が，連日，洗浄および抗菌外用剤を利用した処置を行っていた。経過中，介護者である長男が

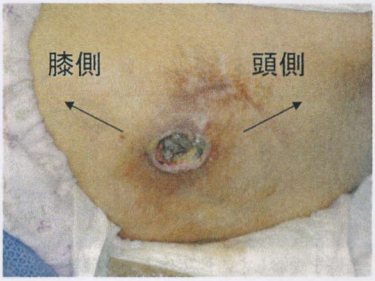

（a）

（b）

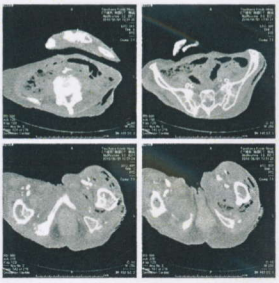

（c）

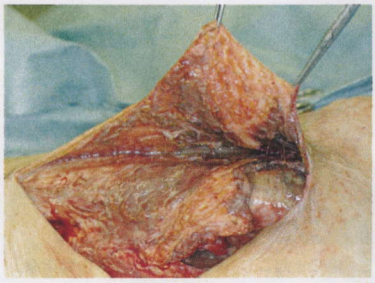

（d）

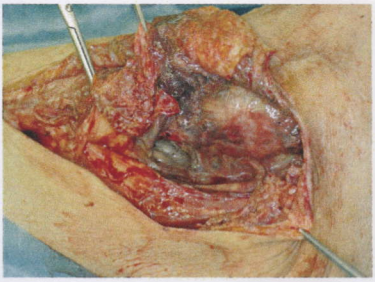

（e）

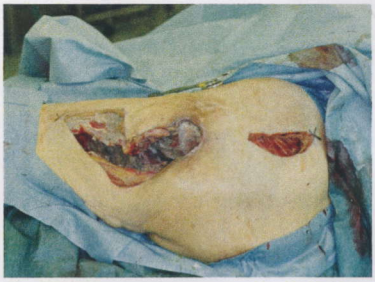

（f）

図2　症例2

（a）左大転子部褥瘡
　長径 3.0 cm × 短径 2.0 cm。下床に壊死，悪臭著明，周囲に握雪感を認めた。（DU-E6s6I9G6N3P24：54）
（b）OpWT 施行中であった。
（c）骨盤外，大腿骨周囲にガス像がみられる。
（d）切開排膿の術中所見
　多量の排膿，悪臭。
（e）大殿筋を大腿骨より切離し，可及的に洗浄した。坐骨神経周囲に壊死組織が大量にみられる。
（f）手術終了時の所見
　3日後に永眠した。

体調を崩したため入院し，患者は一時的に親戚宅にあずけられた。そこで，親戚が知人から聞いた“ラップ療法”を施行し，2週間後に感染を起こした状態で当院外来を受診した。緊急入院となり，抗生剤投与により感染症自体は落ち着いたが，全身的な衰弱が進み，永眠した。

創傷処置の実施者：一般市民（東京都在住）。

おもな問題点：

・血流障害患者への適応

・感染症発見の遅れ

症例4（**図4**）：○才，男児。

既往歴：アトピー性皮膚炎。

現病歴：水痘を罹患し，近医で処方された抗ウイルス剤を内服中であった。傷跡をきれいに治したいと，両親が“ラップ療法”を推奨するインターネットのホームページを検索し，被覆材を購入した。夏期であったが，入浴はさせず，全身を覆ったところ，膿痂疹を併発し，当院を受診した。入浴，スキンケアを指導し皮膚症状はすみやかに改善した。

図3　症例3　感染を起こし，入院となったときの臨床像。

創傷処置の実施者：一般市民（茨城県在住）。

おもな問題点：

・適応の間違い

・洗浄の未施行

症例5（**図5**）：80代，男性。

既往歴：心筋梗塞，肺気腫，胃潰瘍。

現病歴：約半年前から，前胸部の潰瘍を自覚していた。近所の薬局で勧められた被覆材を購入した。連日交換していたが，ゆっくりと増大傾向を示したため，当院を受診した。臨床像より有棘細胞癌を疑い，生検を行った。組織像から，真皮深層まで浸潤する有棘細胞癌と診断し，1 cm 離して腫瘍を全摘した。

創傷処置の助言者：薬剤師（薬局勤務）。

おもな問題点：適応の間違い。

考　察

“ラップ療法”は，現実的に行える湿潤療法として，在宅褥瘡などで一般的な治療として普及している。多くの患者が恩恵を受けているのも事実だが，一方で不適切な使用により感染症を誘発するなど，時に生命の問題となる事例がまれならず発生している。

図4　症例4
（a）当院受診時
（b）被覆材除去後の臨床像
（c）膿痂疹の治療4日後

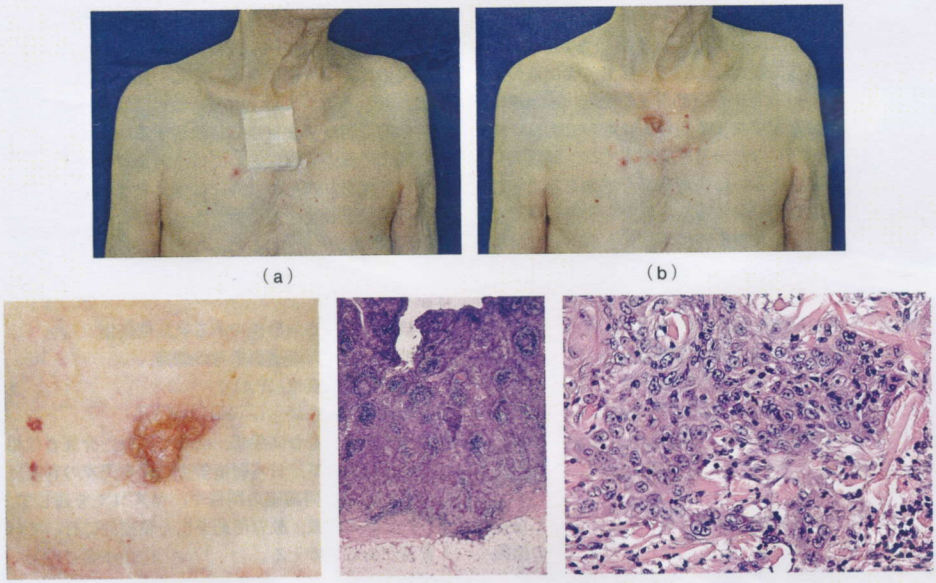

（a）　（b）　（c）　（d）　（e）

図5　症例5
（a）薬局で購入した被覆材を貼付。
（b）前胸部正中に表層が潰瘍化した腫瘤を認める。
（c）拡大像
（d）組織像（弱拡大）
（e）組織像（強拡大）

生命にかかわる重篤な感染症を引き起こした際は，地域の中核病院に搬送されてしまうため，“ラップ療法”を施行していた医療者にはフィードバックがなされない事例も多いと推測される。創傷治療に携わる医療者は，その立場にかかわらず，問題点と解決策について一緒に考えていただきたい。

正式に認可されている医療材料を用いた場合でも，不適切に使用すれば，当然同様の合併症は起こりうる。しかし，高額な認可された医療材料を用いる場合にくらべて，“ラップ療法”は簡便，安価であることから，創傷に関する知識の乏しい人が安易に施行するケースも多く，結果的に本報告のような事例が発生している。

2010年3月には日本褥瘡学会理事会見解が示されているが，ラップ療法は十分な知識と経験をもった医師の責任のもとで実施することが明示されている。その点からも，本報告では，創傷処置におもにかかわっていた者が誰であったかについても注目した。現実には医師が直接関与せず，創傷治療が行われている場面も多いのが実情のようである。

現代創傷管理の基本概念として，まずwound bed prepariton と moist wound healing があげられる。湿潤状態のほうが壊死組織の自己融解が早く進むが，湿潤状態では同時に細菌の増殖が起こる。壊死組織が存在したり，滲出液が多い「炎症期」には，まずwound bed preparation が最重要であり，そのつぎにmoist wound healing を考えなくてはならない。症例1では，自己融解しかけている壊死組織を放置したままOpWT が施行されており，抗菌外用剤もまったく使用されていなかった。このような事例は2005年ごろまではまれならずみられていたようで，ラップ療法万能論の議論の的になっていた。2011年現在では，このような事例は，だいぶ減少しているようである。

また，“ラップ療法”中は細菌増殖により，臭いの発生や滲出液の増加を起こすことがある。免疫力の正常な宿主の，壊死組織の少ない創傷であれば，許容されることも多いが，免疫力の低下している宿主の場合，ことさら慎重である必要がある。感染の一歩手前

の状態を表す用語として臨界的定着状態 critical colonization という臨床的概念が近年提唱されており，Scotts はその具体的な指標として，悪臭，滲出液の増加などをあげている[3,4]。感染は宿主の免疫状態と細菌の菌量，感染力などで決まる相対的なものである。糖尿病患者（症例２）などの易感染患者では，健常人にくらべ少数の菌量あるいは弱毒菌でも感染を起こすことがあるため注意が必要である。感染を未然に防ぐためには，臨界的定着状態を軽視することがあってはならない。

症例３は，PAD の症例である。血行再建ができない場合，創傷の根治は期待できないこともある。本症例では現状維持という治療目標を設定していたため，創部はむしろ乾燥させ細菌の増殖を防ぐ治療を行っていた。褥瘡の場合でも，患者のおかれている状況によっては，現状維持を目標とせざるをえないこともあり[5]，その際は“ラップ療法”は禁忌といえるであろう。

湿潤環境により細菌を増殖させることが問題となる事例のほかに，物理的な要因で生じた創傷以外の原因による皮膚障害に対して盲目的に“ラップ療法”を行うことは危険である。症例４は水痘の治療に“ラップ療法”が行われ，膿痂疹を併発した症例である。「みずぼうそうの痕を少しでもきれいに治したい」との両親の願いから施行された経緯があった。ラップ療法を推奨するインターネットのホームページをみて被覆材を購入したそうだが，実際の記事の内容にかかわらず，結果としてラップ療法がすべてのキズに万能であると誤解を与えたことは事実といえよう。

症例４のように回復可能な疾患以外にも，天疱瘡（既報告）[6]，有棘細胞癌（症例５）など診断の遅れが生命の危機につながる場合もあることを忘れてはいけない。成因が不明なキズに対しても，“ラップ療法”は禁忌と教育する必要がある。

先にも記載したように日本褥瘡学会理事会見解では，ラップ療法は十分な知識と経験をもった医師の責任のもとで実施することとされている。しかし，実際には十分な知識と経験をもった医師が関与しない状況で創処置が施行されることのほうがむしろ多いのかもしれない。現実を見据えると，創傷管理を得意としない医療者や一般市民にも，正しい湿潤療法を啓蒙していくことは非常に重要であろう。

湿潤療法の利点，欠点を熟知し，感染や臨界的定着状態の見極めができる専門家以外に対して，ラップ療法を教育する際の注意点について以下を提言する。

ラップ療法の簡便性，経済性，有益性を教示すること以上の比重で，適応を誤った際の危険性もあわせて明確に教示する。また，感染あるいは臨界的定着状態の具体的な判断法を重点的に教示する。

在宅での創傷管理においては，何よりも安全性を優先すべきであり，そのためには例外を認めず，ラップ療法の禁忌を設定する必要があろう。

“ラップ療法”の禁忌（湿潤療法の利点，欠点を熟知した創傷治療の専門家の責任のもとで施行する場合は除く）

①壊死組織，感染徴候のある炎症期創傷
②糖尿病などの易感染患者の創傷
③末梢動脈性疾患（PAD）
④成因不明のキズ

今後ますます進む高齢化，そして医療，介護者の相対的不足に備えて，日本褥瘡学会は，専門家の育成以外にも，市民公開講座の開催や，マスコミを通して，正しい知識の啓蒙，教育活動を広く積極的に行っていく責務があると考える。

利益相反　なし

文　献

1) 鳥谷部俊一，末丸修三：食品包装用フィルムを用いるⅢ～Ⅳ度褥瘡の治療の試み．日医雑誌，123（10）：1605-1611，2000.
2) 水原章浩，尾藤誠司，大西山大，ほか：ラップ療法の治療効果～ガイドラインによる標準法との比較検討～．褥瘡会誌，13（2）：134-141，2011.
3) Richard JW, Keith FC：Critical colonization－ the concept under scrutiny. Ostomy Wound Manage, 52（11）：50-56, 2006.
4) Scotts NA：Wound infection：diagnosis and management. In：Bryant RA, Nix DP, eds., Acute and Chronic Wounds, 161-175, Mosby Elsevier, Missouri, 2007.
5) 森口隆彦，真田弘美，石川治，ほか：在宅か入院か？創治療か現状維持か？．在宅褥瘡予防・治療ガイドブック，87-88，照林社，東京，2008.
6) 盛山吉弘：不適切な湿潤療法による被害・いわゆる“ラップ療法”の功罪．日皮会誌，120（11）：2187-2194，2010.